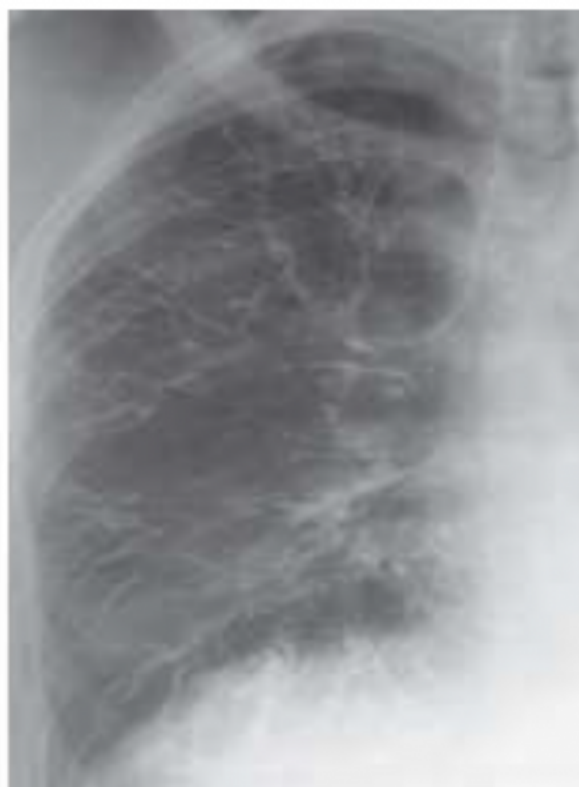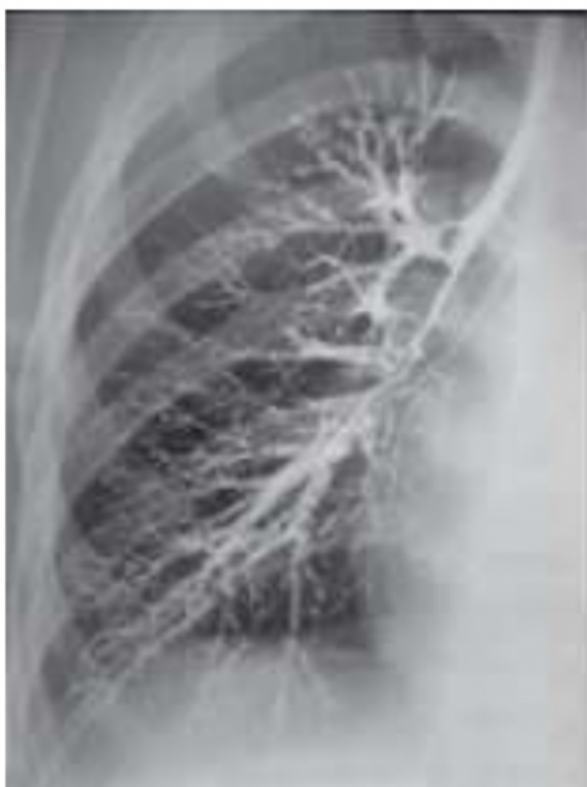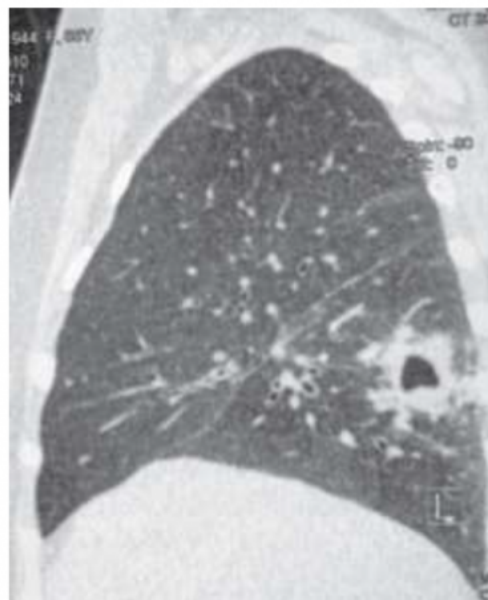
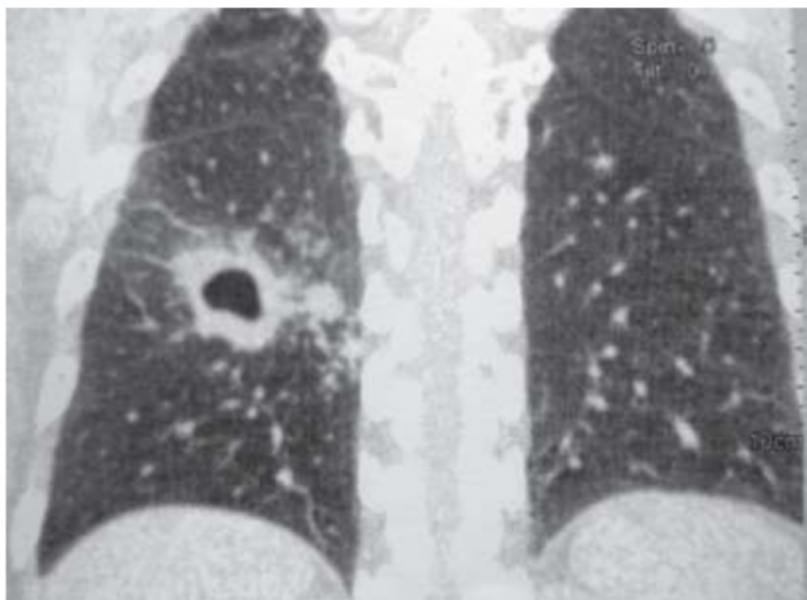


Bronhografiya - Dem alyş turbajyklaryna kontrast goýberip, olaryň suratyny almak. Bu usul arkaly ululy-kiçili dem alyş ýodajyklaryň anatomiýasy öwrenilýär. Olaryň howa geçiriş ukyby takyklanylýar. Bu usuly ýokarky dem alyş ýollaryny anesteziya edilen-den soň, kontrast maddalary, ýagny lipoidol, ýodalipol sulfademeziniň külkesi bilen gatysdyryp goýberilýär. Anesteziya bolsa, 1%-li dikaini bokurdaga pürkmek arkaly amala aşyrylýar. Birtaraplaýyn bronho-grafiya üçin uly adamlara 25 - 30 ml kontrast gerek bolýar. Soňky döwürlerde ýoduň ýagdaki ergininden başga-da, aýratyn hem çaga-larda suwdaky ergini, ýagny jeladon diýen serişde köp ulanylýar. Ol serişde öýkeniň öýjüklerine (alweolalara) ýetmän gana sorulýar.



Tomografiya usuly tomograf guralynyň kömegi bilen öýken birnäçe gatlarklara bölünýär we şol gatlarkalaryň gurluşy kesgide öwrenilýär. Tomografiya usulyny ýerine ýetirmek üçin, öňürti hökmany suratda iki halatda ýönekeý rentgenografiya edilýär. Şony edeniňden soň, haýsy öýkeniň nähili gatlarklara bölünmelidigi takyklanylýar. Şonda synanyň ortasyndan bir ädim öňi bilen zýy surata düşürilýär. Ortadan edilen tomografiyada, gapyrganyň şekili surata düşenok. Öňden edilende öňki, yzdan edilende yzky gapyrgalaryň galyndysy düşýär, şolara görä, tomogramalaryň haýsy çuňlukda edilendigi kesgitlenilýär.



Jennet KAKAMYRADOWA
Myrat Garryýew adyndaky
Türkmenistanyň Döwlet lukmançylyk
uniwersitetiniň Nerw keselleri we neýrohirurgiýa
kafedrasynyň assistenti